Συριγγοποιός νόσος

Παρουσίαση Περιστατικού

Μυλωνάκη Μαρία
Επιμελήτρια Β',
Γενικό Κρατικό Νοσοκομείο Νίκαιας

Παρουσίαση Περιστατικού

- Άνδρας ηλικίας 40 ετών
- Ιστορικό νόσου Crohn
  - Ειλεοκολίτιδα από 14 έτη
    - Περιεδρικά αποστήματα
    - Χειρουργική παροχέτευση x 2
    - Περιεδρικά συρίγγια (3)

- **Οικογενειακό ιστορικό**
  - Αδελφή με ελκώδη κολίτιδα
  - Αδελφή με νόσο Crohn (χειρουργείο x 2)
- Καπνιστής, 25 τσιγάρα ημερησίως

Ατομικό αναμνηστικό

- **1994: Crohn κολίτιδα**
  - Διάρροιες, πυρετική κίνηση, αναιμία..
  - Σουλφασαλαζίνη
- **1994-1999**: ήπιες εξάρσεις
  - Μεσαλαζίνη και μετρονιδαζόλη
- **1999**: περιεδρικά αποστήματα
  - χειρουργική παροχέτευση, αντιβιοτικά
- **2000**: περιεδρικά συρίγγια
  - 3 εγχύσεις Infliximab και διακοπή

Ατομικό αναμνηστικό

- **2001**: έξαρση με περιπρωκτικά συρίγγια
  - **Κολονοσκόπηση**: κολίτιδα, DALM?
  - **Ιστολογική**: δυσπλασία ακαθόριστου τύπου
  - **ΔΛΕ:** φυσιολογική
  - Θεραπεία: Βουδεσονίδη 3mg x3/24h
  - Έναρξη AZA: πυρετική κίνηση έως 40°C

Ατομικό αναμνηστικό

- **2003**: νέα έξαρση της νόσου
  - Κολονοσκόπηση: ειλεοκολίτιδα, (-) για δυσπλασία
  - πρεδνιζολόνη 40mg και σταδιακή μείωση
- **2005**: περιεδρικό απόστημα,
  - χειρουργική παροχέτευση, αντιβιοτικά
- **2006**: οστικά άλγη, δυσκαμψία και κύφωση, ενεργά περιπρωκτικά συρίγγια
  - 5mg πρεδνιζολόνης και 500mg μετρονιδαζόλης….
  - καμμία διάγνωση ή αγωγή για το μυοσκελετικό

Παρούσα νόσος

Ιανουάριος 2008

- Γενική κακουχία
- 1-2 κενώσεις πολτώδεις χωρίς αίμα /24ωρο
- Ήπιο κοιλιακό άλγος
- Άλγος και κνησμός στην περινεική χώρα
- Χαμηλή πυρετική κίνηση
- Ρυπαρή παροχέτευση από τα συρίγγια
- Οστικά άλγη, δυσκαμψία και έντονη κύφωση

Παρούσα νόσος

Φυσική εξέταση

- **Δέρμα περινέου: ερυθρότητα, εξοίδηση**
- Παρουσία **6 εξωτερικών στομίων συριγγίων**
  - Δύο ερυθρές κοκκιώδεις βλατίδες στους γλουτούς ΔΕ και δύο ΑΡ από τον πρωκτό
  - Δύο ερυθρές κοκκιώδεις βλατίδες στην βάση του οσχέου ΔΕ
  - **Αποβολή πυώδους περιεχομένου**
- Εσωτερικό στόμιο: στον πρωκτικό σωλήνα

Παρούσα νόσος

- **Αιματολογικός-βιοχημικός έλεγχος**
  - ΤΚΕ:56mm Hg, CRP:49mg/dl
- Κολονοσκόπηση: ήπια κολίτιδα
  - πολλαπλές βιοψίες (-) για δυσπλασία
- **ΔΛΕ:** ειλείτιδα, στένωση ~ 5cm
- **Ρευματολογική εκτίμηση:** HLA B27 (-) ΑΣ
  - προσβολή ΣΣ και ιερολαγονίων

Πότε κάνουμε ακτινολογική ή χειρουργική διερεύνηση των συριγγίων?

EUS, **MRI, EUA**

- Αποτυχία φαρμακευτικής ή/και χειρουργικής θεραπείας
- Σύνθετα συρίγγια
- Υποψία αποστήματος

Caprilli R et al: Gut 2006; 55: (Suppl I): i36-i58

Fistula in ano

Intersphincteric
Most common
Track confined to IS plane

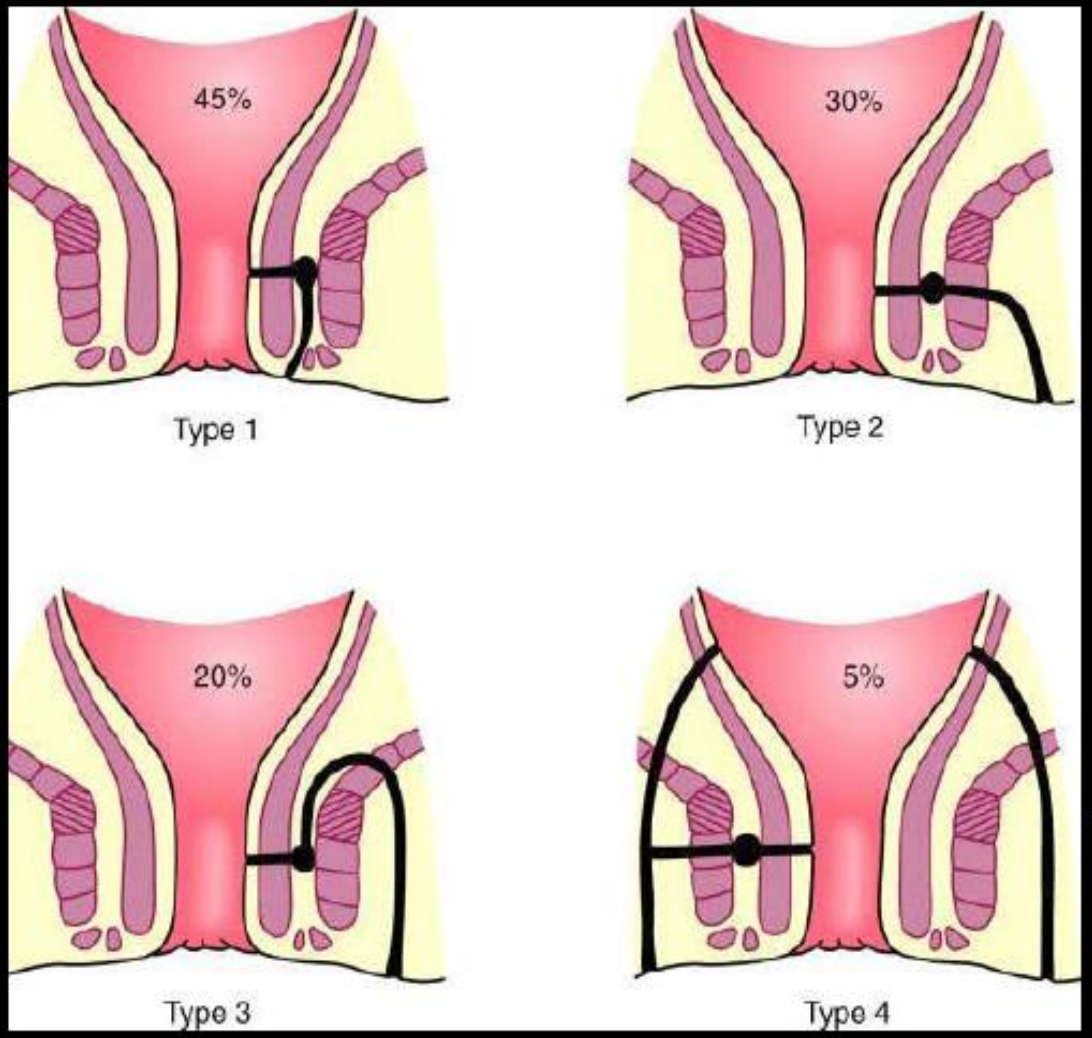

Trans-sphincteric:
Goes through both sphincters

Supra-sphincteric
Track loops over sphincters, goes through levator

Extra-sphincteric
Rectum to skin without involving sphincters

Ταξινόμηση των συριγγίων

	Απλά	Σύνθετα
Εντόπιση	χαμηλά	υψηλά
Εξωτερικά στόμια	1	≥1
Απόστημα	όχι	+/-
Ορθοκολπικό συρίγγιο	όχι	+/-
Στένωση	όχι	+/-
Φλεγμονή ορθού	+/-	+/-

Παρούσα νόσος

- **MRI κάτω κοιλίας – περινέου**: δύο συρίγγια ΔΕ και ΑΡ παρά την πλάγια μοίρα του ανελκτήρα μυός του πρωκτού
  - Δεν υπάρχει αποστηματική συλλογή

Θεραπευτική αντιμετώπιση ?

- **Δυσπλασία**
  - Αναμένονται αποτελέσματα βιοψιών
- Μόνιμη στένωση στον τελικό ειλεό
  - Αναμένεται MRI εντερόκλυση
- **Απόστημα - Κατάταξη συριγγίων**
  - Αναμένεται MRI
- **Αγκυλοποιητική σπονδυλίτιδα**
- **Φαρμακευτική αγωγή**
  - **Σιπροφλοξασίνη 500mg x 2/24 ωρο → μη ανταπόκριση**

- Ειλεοκολίτιδα με σύνθετα περιπρωκτικά συρίγγια και ενεργό φλεγμονή στο ορθό.
- Αγκυλοποιητική σπονδυλίτιδα

- Δυσανεξία στην αζαθειοπρίνη
- Έχει λάβει 3 δόσεις Infliximab προ 8 ετη

Φεβρουάριος 2008

- έναρξη Humira 160/80mg και 40 mg eow
  - Α/Γ θώρακα (-), Mantoux (-)

Πρέπει να προηγηθεί τοποθέτηση seton..?

- **EUA και τοποθέτηση seton..**
  - Δεν θεωρείται προυπόθεση για την έναρξη βιολογικού παράγοντα
  - Σε σύνθετα συρίγγια προτείνεται ο συνδυασμός χειρουργικής και φαρμακευτικής αγωγής παρά την έλλειψη κλινικών μελετών

Caprilli R et al: Gut 2006; 55: (Suppl I): i36-i58

Χορήγηση Humira
Αποτελεσματικότητα

Μετά 15 ημέρες

- Σημαντική βελτίωση σε οστικά άλγη & δυσκαμψία, βελτίωση της στάσης του ασθενή
- Σημαντική μείωση της εκροής των συριγγίων & εξαφάνιση του περιεδρικού άλγους.
- 1 κένωση πολτώδης /24ωρο
- Μείωση CRP (49/8.9 mg/dL) και ΤΚΕ (56mm/4)

Χορήγηση Humira
Αποτελεσματικότητα

Μετά 2 μήνες

- Σημαντική βελτίωση της ποιότητας ζωής
- ⬇ οστικά άλγη, δυσκαμψία,
  - > βελτίωση της στάσης του σώματος
- Μείωση > 50% των συριγγίων
  - εξαφάνιση του περιεδρικού άλγους.
- **1-2 κένωσεις σχηματισμένες /24ωρο**

Χορήγηση Humira
Ανεπιθύμητες ενέργειες

- **Μάρτιος 2008**: Θυλακίτιδα - απόστημα
  - χειρουργική παροχέτευση & αντιβιοτικά
    → ίαση
- **Μάιος 2008:** Λοίμωξη αναπνευστικού
  - Έλαβε αντιβίωση → ίαση

Χορήγηση Humira
Αποτελεσματικότητα

Μετά 4 μήνες

- Σημαντική βελτίωση της ποιότητας ζωής και των συμπτωμάτων από το μυοσκελετικό
  - Αναφέρει > βελτίωση την 1η εβδομάδα μετά την χορήγηση
- Παραμονή βελτίωσης > 50% των συριγγίων
- **2 κένωσεις διαρροϊκές /24ωρο**

- **Αλλαγή σχήματος: χορήγηση Humira 40mg/wk**

Humira: Μακροχρόνια αποτελεσματικότητα στην επούλωση των συριγγίων- Δεδομένα 2 ετών

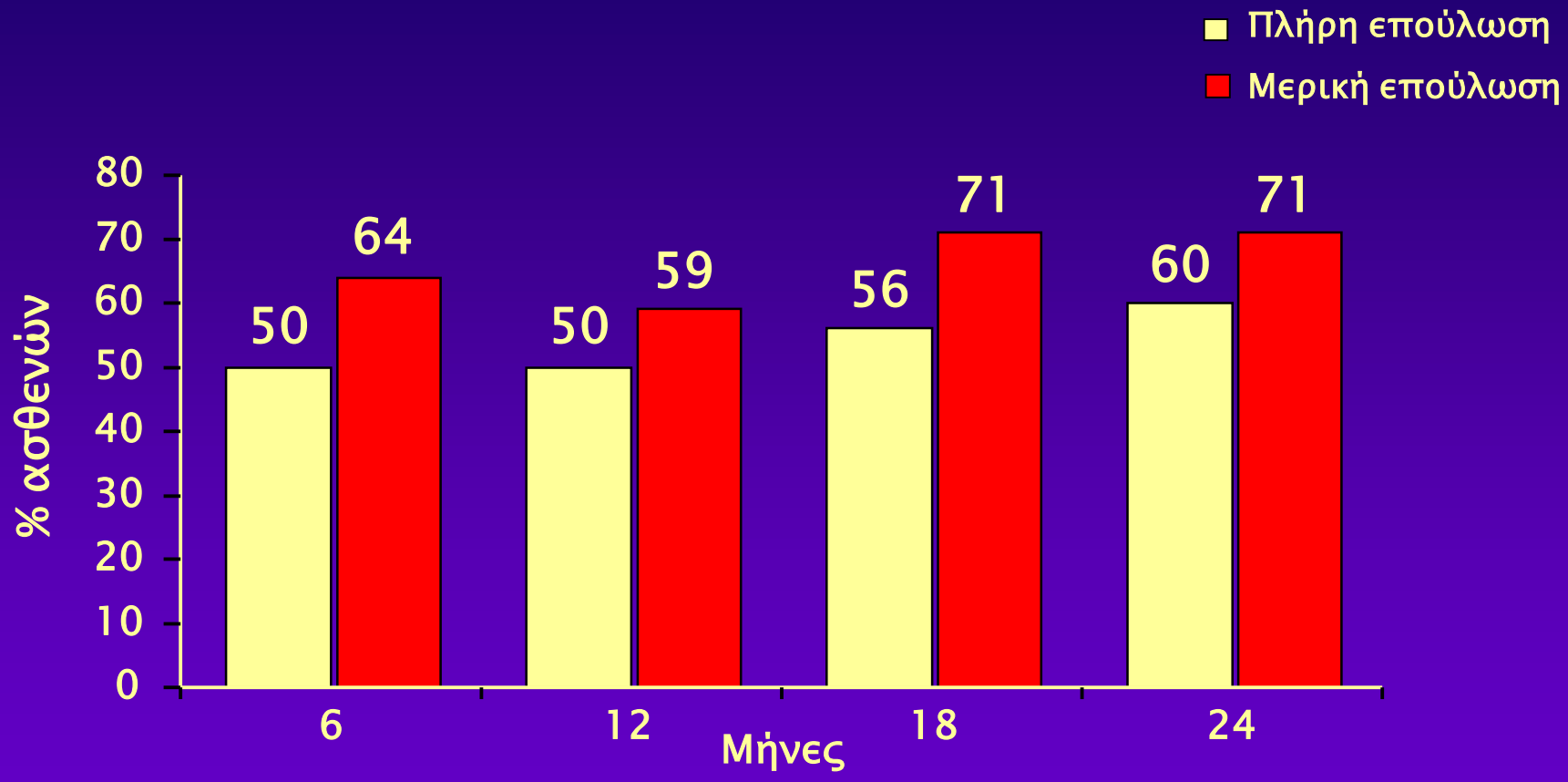

Colombel JF, *et al.* Poster presented at ACG 2007

Prospective Scheduled Magnetic Resonance Imaging (MRI) to Guide Perineal Crohn's Fistula Treatment with Infliximab, Adalimumab and Thalidomide.

Siew C. Ng, Sophie Plamondon, Anna Swatton, Arun Gupta, Michael A. Kamm. DDW 2008

- 34 pts, FU: 44 wks
- 19pts IFX, 7pts Humira, 8pts thalidomide
- Οδηγός για τον έλεγχο της θεραπείας
  - Αργή επούλωση, χρειάζεται παρατεταμένη θεραπεία

Μελέτη ATLAS

Αγκυλοποιητική Σπονδυλίτιδα

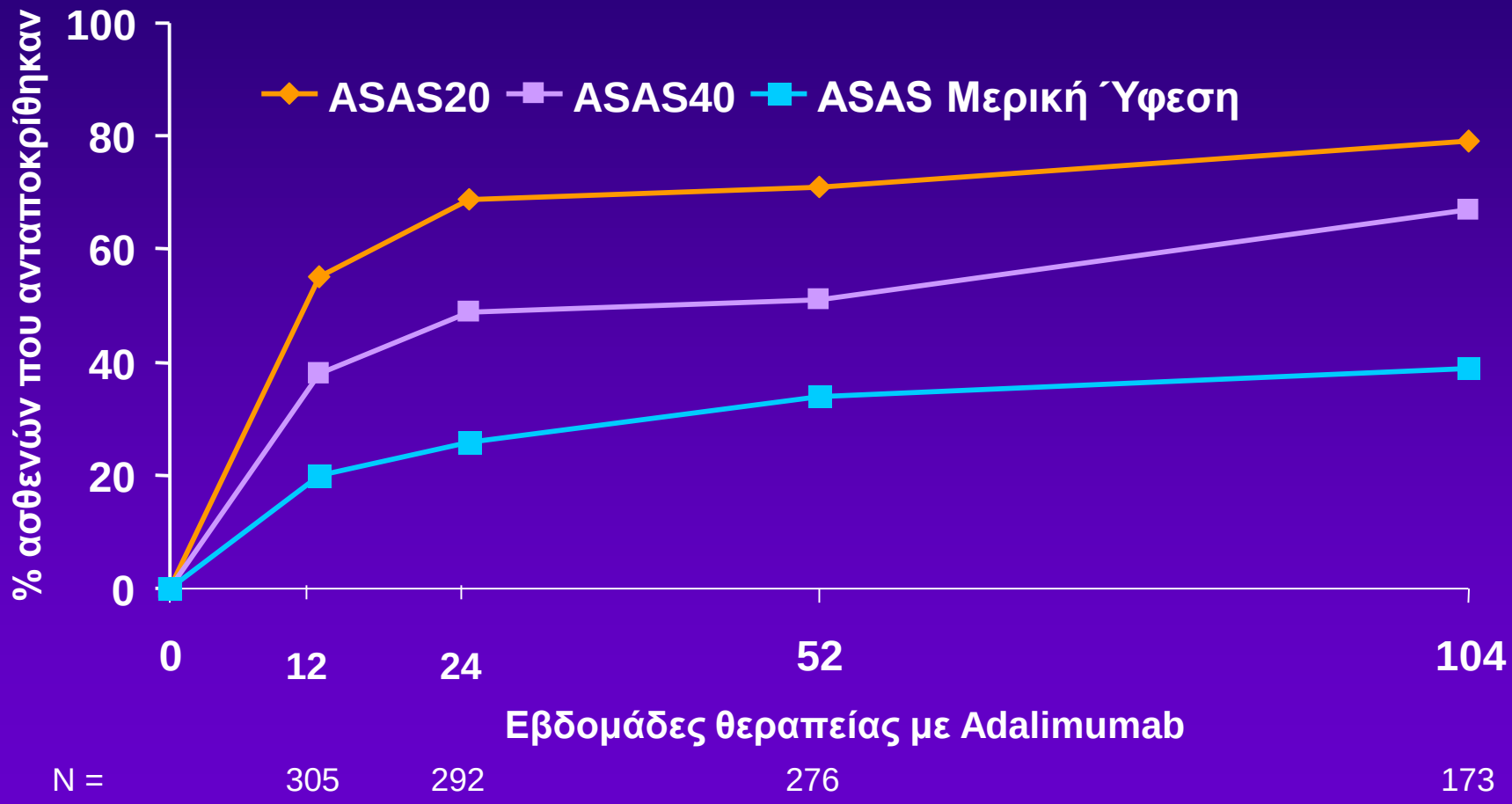

Heijde et. al, EULAR2007 abstract FRI0439.